

# Biologické nefarmakologické léčebné metody v psychiatrii

## Neurostimulační metody

Využívají stimulaci elektrické aktivity v mozku, což dále vede ke změnám v neuronální signalizaci a k neuroplastickým procesům.

### ECT - Elektrokonvulzivní terapie

Hlavním principem je vyvolání **epileptického záchvatu** působením elektrického proudu na mozek. Vlastní mechanismus ovlivnění psychických pochodů elektrickým proudem není dosud přesně znám. Předpokládají se komplexní neurofyzilogické změny mozku jako změny v neurotransmitterových systémech, endokrinní aktivity, prokrvení mozku, dále stimulace tvorby neurotrofických (růstových) molekul s ovlivněním neuroplasticity a jiné...

#### Indikace ECT

1. **Deprese** – nejčastější použití ECT, zvláště formy deprese s psychotickými příznaky, s odmítáním potravy, sebevražedným jednáním nebo deprese nereagující na léčbu psychofarmaky. Popisuje se **velká účinnost v rozmezí 71 - 94 %**
2. **Mánie**
3. **Schizofrenie** a podobné poruchy (schizoafektivní)
4. **Katatonní stavy**
5. **maligní neuroleptický syndrom (NMS)**

K absolvování ECT je nutné podepsat informovaný souhlas. Pokud psychická porucha však bezprostředně ohrožuje život nemocného, pak může být ECT aplikována i bez souhlasu nemocného (z tzv. vitální indikace) – např. při odmítání potravy a vody s rizikem metabolického rozvratu, u letální katatonie, NMS, stuporózní stavy, vysoké suicidální riziko, nezvladatelné psychotické agrese.

1. volba: při nutnosti rychlého a účinného zlepšení (akutní letální stavy - odmítání stravy a tekutin, katatonie), v některých akutních psychických stavech (nezvladatelná psychotická agrese), také při těhotenství (nejsou nálezy negativního dopadu na plod, lepší než farmaka), anamnesticky nedobrá odpověď na psychofarmaka, nebo pokud sám pacient preferuje ECT.

2.volba: farmakorezistence, výrazné nežádoucí účinky farmakoterapie

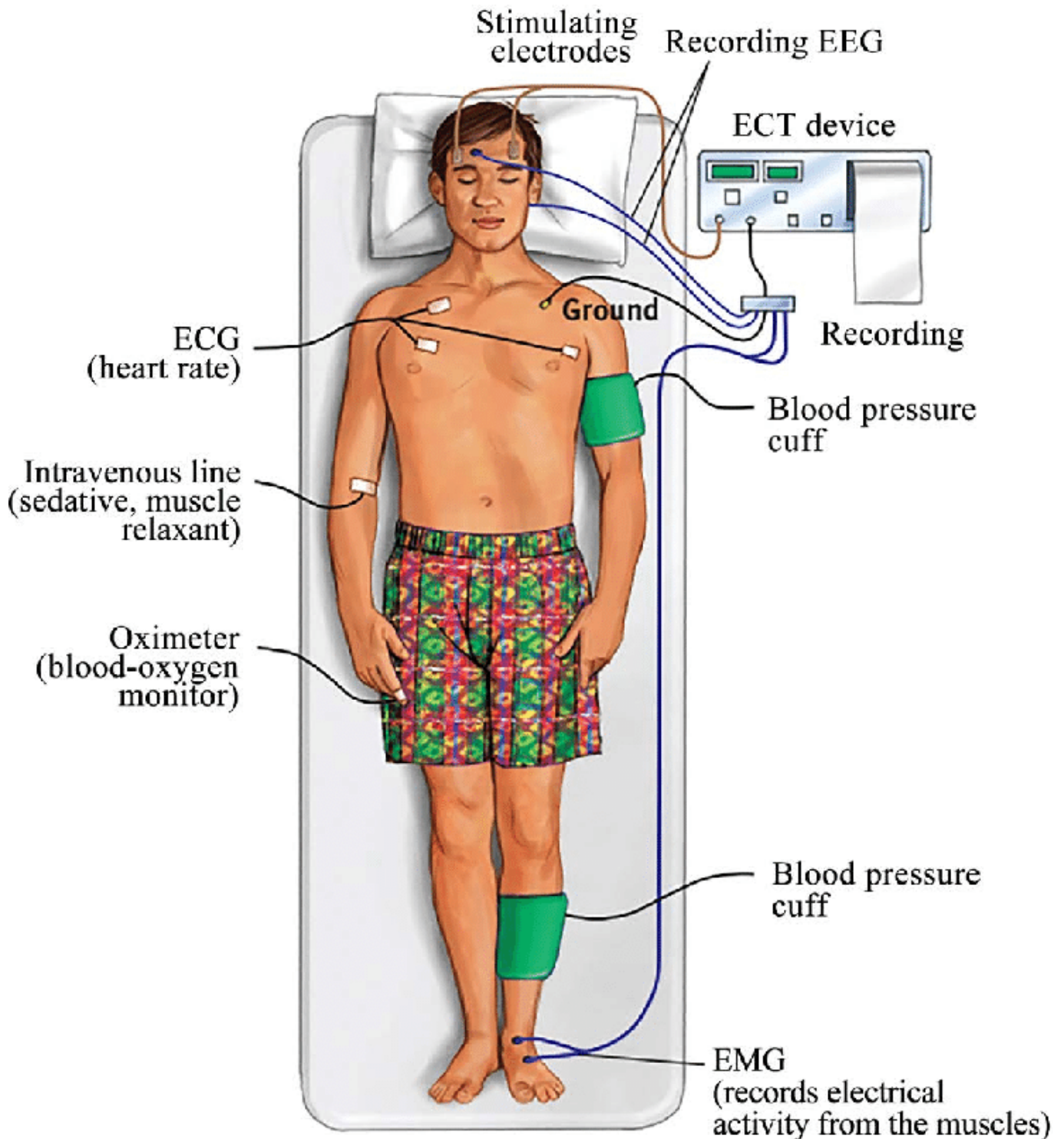
**Kontraindikace:** zvýšený intrakraniální tlak, aneurysma, akutní CMP, těžká ICHS, těžká hypertenze, CHOPN, astma, odchlípení oční sítnice, feochromocytom, demyelinizační onemocnění

ECT lze provádět za hospitalizace nebo ambulantně.

Před ECT se provádí standardní předoperační vyšetření (laboratoř, internista). Jedná se o zákrok v celkové anestéze, je přítomen anesteziolog, psychiatr, sestra, pomocný oš. personál, používají se ultrakrátké anestetika, myorelaxační léky, oxygenace.

Přístroj s bitemporálními elektrodami, které jsou přikládány na spánky pacienta. Dále elektrody měřící

EEG - zaznamenávají konvulzi. Účinná konvulze trvá 20-90s. Celý zákrok trvá pár minut, pak ještě pacient dospává hodinu v dospávacím pokoji po anestéze.



[zdroj obrázku](#)

#### Nežádoucí účinky ECT

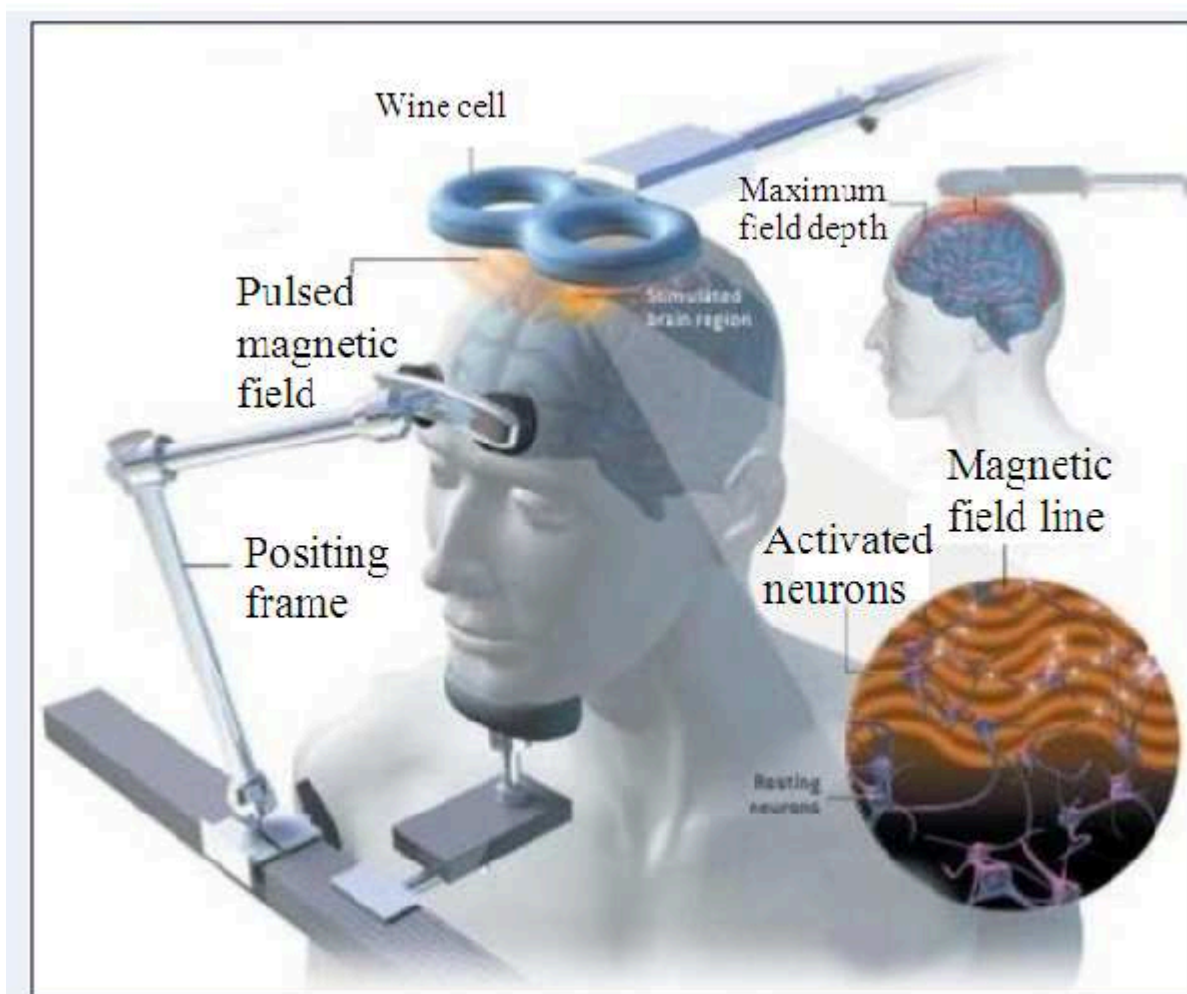
- Dočasné poruchy paměti – zpravidla všechny vymizí do 3 měsíců
- Bolesti hlavy, nevolnost, zvracení – období po aplikaci ECT
- Vážné komplikace – vyplývají z rizika celkové anestézie, ne ze samotné ECT

## rTMS - repetitivní transkraniální magnetická stimulace

Nová neurostimulační metoda, která se zavádí do běžné klinické praxe. Je bezpečná, neinvazivní a není nutné použití celkové anestézie, je bezbolestná. Je i méně účinná (u deprese 25-45 %). Jejím principem je použití impulzů magnetického pole, které depolarizuje nebo hyperpolarizuje neuronové membrány. Její účinek podobně jako u ECT spočívá v ovlivnění dopaminové, serotonergní a noradrenergí neurotransmise, stimulace neuroplasticity + zvýšení kortikální excitability. Nejčastějším cílem je dorzolaterální prefrontální kůra a ovlivnění limbických struktur.

### Indikace:

- deprese
- OCD
- experimentálně u schizofrenie (u rezistentních sluchových halucinací)
- PTSD
- potenciál u návykových poruch (snižování cravingu)
- mírná kognitivní porucha
- ADHD



[zdroj obrázku](#)

### Kontraindikace:

-anamnesticky epilepsie, zvýšený intrakraniální tlak, stav po CMP, abnormní záznam na EEG, implantovaný kov v kranii, pacemaker

### Nežádoucí účinky:

-vzácně epileptický záchvat, bolest v místě stimulace, bolest hlavy (reaguje na běžná analgetika), výjimečně přesmyk do mánie

## Hluboká stimulace n. Vagus

Invazivní neurostimulační metoda.

Principem je **implantace stimulační elektrody k levému bloudivému nervu** (*n. vagus l.sin*) v oblasti krku, ta je spojena s generátorem v levém podklíčku a vysílá intermitentně el. pulzy (něco jako kardiostimulátor ale pro n. vagus).

### • Indikace:

- refrakterní epilepsie
- rezistentní deprese (tam, kde selhala ECT)

Účinek sprostředkovává vliv na serotonergní, noradrenergní transmissi, GABA a glutamát. Efekt se dostaví až po několika měsících, vhodné zejména pro chronické pacienty. Redukuje sebevražedné jednání, pozitivní vliv na kognici, zkouší se u OCD, PTSD.

**Kontraindikace:** nespolupracující pacient.

**Nežádoucí účinky:** změny hlasu, kašel, bolesti krku a chrapot, reverzibilní bradyarytmie, infekce spjatá s implantátem.

## Hluboká mozková stimulace

**Deep brain stimulation:** jedná se o implantování elektrod do hlubokých mozkových struktur.

Používá se v neurologii v různých indikacích: v bazálních gangliích nahrazení dopaminergní transmise - u M. Parkinson, dále u refrakterních bolestivých syndromů, epilepsie.

V psychiatrii se používá experimentálně u těžkého OCD a deprese.

---

## Psychochirurgie

Historický pojem, dnes se užívá **neurochirurgie pro duševní poruchy**.

Historicky v roce 1935, **Egas Moniz** – provedl první moderní psychochirurgický výkon – **lobotomie**

- prefrontální leukotomie, přetětí spojů z/do přední části čelních laloků
- v roce 1949 získal Nobelovu cenu za léčebnou hodnotu lobotomie v zvládnání některých psychóz
- Rychle se stala konvenčním nástrojem jak zmírnit symptomy řady duševních chorob. Před objevení farmakoterapie a neurostimulačních metod měla zásadní význam.
- Během 60 let byla zcela jednoznačně vytlačena farmakoterapií a neurostimulačními metodami.

Dnes se psychochirurgické zákroky provádějí raritně, jsou vyhrazeny pro jinak neřešitelné případy.

**Indikace a podmínky:**

- závažné a zcela rezistentní poruchy nálady, nebo OCD
- nezvládnutelná patologická agresivita (sex. agresori, MR)
- pacient má o operaci zájem
- ostatní terapeutické metody selhali
- pacient trpí poruchou ale je schopen poskytnout informovaný souhlas

### Současné techniky:

- používá se stereotaktická chirurgie (gama nožem) a spadá do oboru neurochirurgie
- lokalizace v drahách limbického systému: subkaudátová traktomie, přední cingulotomie, limbická leukotomie (kombinace obou předchozích), přední kapsulotomie
- pro těžké poruchy nálady se osvědčili spíše první dvě, druhé dvě spíše pro OCD.

### Nežádoucí účinky:

- Starší techniky byly spojované se závažnými amotivačními syndromy, významnou změnou osobnosti (výskyt až 60%) a epilepsií (15%).
- Stereotaktická chirurgie vede k minimálním postoperačním problémům (výskyt 3-10%) zmatenost, apatie, inkontinence, nárůst hmotnosti, epileptické záchvaty. Závažný kognitivní deficit nebo změna osobnosti nebývají časté.

### Výsledky:

Vzhledem k závažnosti stavů, které vedou k operaci, je úspěšnost překvapivě vysoká (deprese 38-68%), OCD (27-67%), chybí dostatek kontrolních skupin, je potřeba brát výsledky s rezervou.

## Fototerapie

From:

<https://imagined.site/uni/ppa/> - **Psychiatrie pro adiktology**

Permanent link:

[https://imagined.site/uni/ppa/doku.php?id=ostatni\\_biologicke\\_modality\\_lecby&rev=1733672048](https://imagined.site/uni/ppa/doku.php?id=ostatni_biologicke_modality_lecby&rev=1733672048)

Last update: **2024/12/08 15:34**

